

## Malignización de teratoma maduro de ovario

Dras. Vilma E Rebolledo-P\*, Betsathe Barrios\*\*, Luisana Isler\*\*, Ines Barillas\*\*

\*Clínica Docente Los Jarales (CDLJ). Centro de Investigaciones Médicas y Biotecnológicas de la Universidad de Carabobo (CIMBUC). Departamento Clínico Integral del Sur. Escuela de Medicina. Universidad de Carabobo. \*\*Departamento Clínico Integral del Sur. Escuela de Medicina. Universidad de Carabobo.

### RESUMEN

*Objetivo: Presentar dos casos con malignización de teratoma maduro de ovario. Con clínica inicial inespecífica y aumento progresivo de la circunferencia abdominal. En ambos el ultrasonido y la TAC de abdomen revelaron imágenes de aspecto tumoral por lo que se realizaron otros estudios, no identificando enfermedad a distancia. La biopsia definitiva de la intraoperatoria del anexo derecho e izquierdo respectivamente de cada caso, concluyó adenocarcinoma borderline mucinoso y adenocarcinoma borderline seroso en un teratoma maduro de ovario. El estadio clínico fue IIIC y recibieron quimioterapia adyuvante. Ambos se mantienen libres de enfermedad.*

*Palabras clave: Teratoma maduro de ovario. Transformación maligna.*

### SUMMARY

*The malignancy of an ovarian mature teratoma is a rare find. We present two cases with nonspecific initial clinical and progressive increase in abdominal girth. In both ultrasound and CT of the abdomen revealed tumor-like images so other studies were conducted to identify distant disease. The final biopsy Annex intraoperative right and left respectively of each case, borderline mucinous adenocarcinoma concluded borderline serous adenocarcinoma in a mature teratoma of the ovary. Clinical stage was IIIC and received adjuvant chemotherapy. Both patients remain free disease.*

*Key word: Mature ovarian teratoma. Malignant transformation.*

## INTRODUCCIÓN

El teratoma maduro del ovario o quiste dermoide, representa más del 20 % de todas las neoplasias en dicho órgano (1,2). Este tumor benigno con histogénesis en la primera reducción meiotica del desarrollo partenogénico de una célula germinal primordial, histológicamente está constituido por una mezcla de elementos derivados de las tres hojas embrionarias (ectodermo, endodermo, mesodermo) (1,3).

Aproximadamente el 80 % se presenta en mujeres entre la segunda y tercera década y del 10 % a 15 % en mujeres posmenopáusica (1,3). Este tumor por lo general cursa en forma asintomática a menos que por el volumen alcanzado (tamaño superior a los 10 cm) ocasione dolor o aumento de la circunferencia abdominal. El dolor que puede ser agudo o crónico, responde a diferentes causas. El agudo suele

obedecer a torsión o a ruptura de la cápsula, las cuales constituyen las complicaciones más frecuentes, el crónico a menudo está asociado a compresión de estructuras u órganos vecinos, lo que ocasiona también entre otros síntomas disminución del calibre de las heces, ausencia de evacuaciones o tenesmo rectal o vesical según sea el caso (2).

La conducta una vez hecho el diagnóstico, es la resección quirúrgica con biopsia intraoperatoria, como parte de la conducta estándar de los tumores de ovario durante la cirugía electiva (3), la cual no se realiza en los casos que llegan al quirófano como una emergencia aún ante su sospecha por obvias razones. La transformación neoplásica maligna de un teratoma maduro de ovario no es común (4-7) y su presentación ocurre a menudo después de la cuarta década (8). En el momento del diagnóstico a nivel microscópico,

los teratomas con transformación maligna contienen una masa intraluminal en parte necrótica que parece invadir la pared del quiste y en más del 75 % de los casos existe invasión de las estructuras vecinas, metastasis o ambas. Aunque cualquier elemento histológico presente en estos tumores puede sufrir transformación maligna, la mayoría corresponde a carcinomas.

En general el pronóstico y la sobrevida es dependiente del tipo histológico maligno desarrollado, el estadio clínico y otras características histopatológicas. El objetivo de este trabajo es dar a conocer dos casos de transformación maligna poco común en el teratoma maduro de ovario.

### Caso 1

Paciente femenino de 30 años de edad, quien presentó pérdida de peso no cuantificada y aumento progresivo de volumen abdominal por lo que consultó a médico quien indicó estudios por imagen de abdomen y la refiere a centro asistencial. En la evaluación, el interrogatorio permitió establecer: Menarquía a los 9 años, PRS: 18 años, nuligesta. El examen físico reveló tumor abdominopélvico, poco móvil, doloroso a la palpación, ascitis, cuello uterino lateralizado a la derecha y al tacto rectal tumor parauterino derecho. En los estudios por imágenes realizados como la

ecografía abdominopélvica, se apreció lesión tumoral a predominio quístico y ascitis moderada, y en la TAC ascitis y lesión de ocupación de espacio (LOE) multiseptada sugestiva de tumor complejo (Figura 1a). Se pidió radiología de tórax (RT), urografía de eliminación (UE) y colon por enema (CE), no evidenciándose otros detalles patológicos en dichos estudios. Los marcadores tumorales realizados resultaron dentro de la normalidad (Ca-125: 40 U/mL, GCH: 0 mUI/mL, AFP: 2,72 ng/mL).

En vista de la evaluación y los estudios previos se planificó laparotomía exploradora con biopsia intraoperatoria, encontrando como hallazgos aproximadamente 4 000 cm<sup>3</sup> de material de aspecto gelatinoso diseminado en toda la cavidad y adherido a superficies peritoneales, tumor de ovario derecho de 40x15 cm con cápsula rota y contenido de aspecto gelatinoso en su interior, realizando toma de muestra de líquido peritoneal y ooforosalingectomía derecha con biopsia intraoperatoria cuyo resultado fue diferido. Al recibirse la biopsia definitiva con el diagnóstico de adenocarcinoma mucinoso borderline en un teratoma maduro (Figura 1b, 1c), se reevaluó el caso y se planificó laparotomía clasificadora, encontrando 50 cm<sup>3</sup> de líquido con aspecto gelatinoso y resto de cavidad abdominal y pélvica macroscópicamente normal, procediendo a realizar lo planificado. La

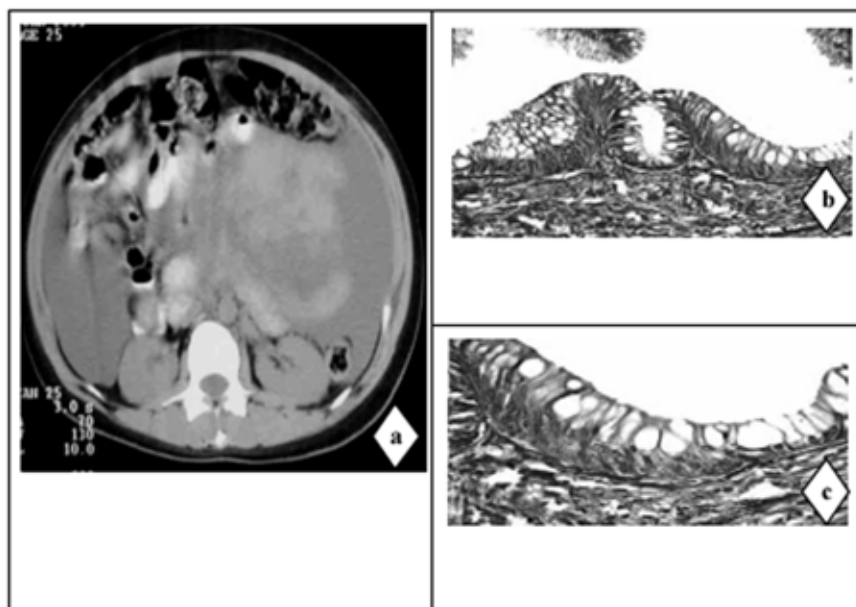


Figura 1. a) TAC abdominopélvica. Tumor abdominal voluminoso y ascitis que desplazan las asas intestinales. b) Biopsia. Corte microscópico HE 20X. c) Biopsia. Corte microscópico HE 40X.

biopsia definitiva concluyó implantes no invasivos de tumor mucinoso borderline en diafragma izquierdo, parietocólico izquierdo, pre-aórtico, piso pélvico y ovario izquierdo; por lo que se estadificó como adenocarcinoma mucinoso borderline en un teratoma maduro de ovario derecho ST IIIIC. Recibió quimioterapia adyuvante con Taxol-Carboplatino 8 ciclos, encontrándose actualmente con intervalo libre de enfermedad (ILE) de 7 años, 6 meses.

### Caso 2

Paciente femenino de 31 años de edad, quien refiere inicio de enfermedad actual con dispepsia, sensación de peso y dolor en hipogastrio de moderada intensidad de 2 años de evolución por lo que consulta a centro asistencial en varias oportunidades recibiendo tratamiento sintomático sin mejoría, intensificándose el dolor, acude nuevamente a médico quien al interrogatorio establece como antecedentes menarquía a los 11 años, Gestas: III, Cesáreas: II, Abortos: I. Tabáquicos positivos (2 cigarrillos/día, desde hace 6 años). Al examen físico, se evidenció a la palpación tumor en meso e hipogastrio mal definido y poco móvil, cuello uterino lateralizado a la izquierda, fondo de saco lateral izquierdo ocupado. Se solicitó ultrasonido abdominal y pélvico con el cual acudió 5 meses más tarde, evidenciando en dicho estudio,

escaso líquido en cavidad abdominal y fondo de saco de Douglas, como una masa heterogénea de contornos irregulares de 10x6x6 cm en probable relación con mioma fúndico pediculado, ovario derecho sin alteraciones, no identificando el ovario izquierdo. En vista del estudio previo y por la persistencia de los síntomas dispépticos, se solicitó endoscopia digestiva superior (EDS) e inferior (EDI), TAC de abdomen y pelvis, marcadores tumorales (Ca-125, GCH, AFP) y estudios preoperatorios. En la TAC se apreció lesión de ocupación de espacio (LOE) sugestivo de tumor complejo (Figura 2a), voluminoso de 18x15 cm en relación con el ovario izquierdo, encontrándose dentro lo normal los marcadores tumorales y la rutina preoperatoria.

La endoscopia digestiva superior y la biopsia de la misma concluyeron gastritis erosiva; entretanto la EDI no fue concluyente al solo progresar el instrumento hasta sigmoides por compresión extrínseca, por lo que se solicitó colon por enema donde no se evidenció lesión alguna. Se planificó laparotomía exploradora con biopsia intraoperatoria, encontrando como hallazgos aproximadamente 200 cm<sup>3</sup> de líquido de aspecto gelatinoso diseminado sobre superficies peritoneales y tumor de ovario izquierdo de 20x15 cm con cápsula rota, se realizó toma de muestra de dicho material y ooforosalingectomía izquierda con

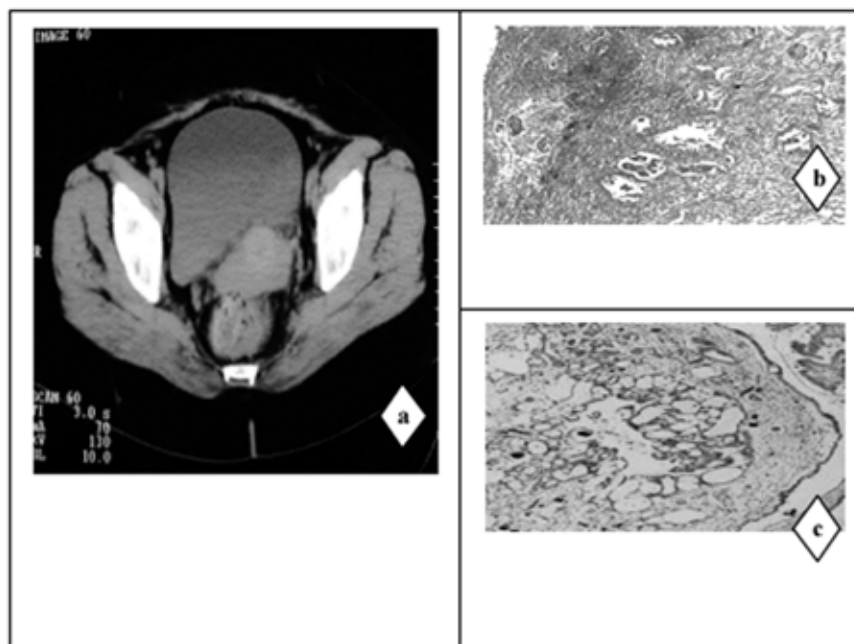


Figura 2. a) TAC abdominopélvica. Tumor pélvico voluminoso heterogéneo. b) Biopsia. Implante no invasivo. HE 20X. c) Biopsia. Implante invasivo HE 20X.

biopsia intraoperatoria cuyo resultado fue diferido. El resultado definitivo de la biopsia intraoperatoria concluyó adenocarcinoma seroso borderline en un teratoma maduro, por lo cual se procedió a realizar laparotomía clasificadora no encontrando otros hallazgos macroscópicos al abordar la cavidad abdominal y pélvica. En la biopsia de la laparotomía clasificadora se identificaron implantes no invasivos e invasivos del tumor seroso borderline en diafragma izquierdo, piso pélvico y ovario derecho por lo que se estadificó como adenocarcinoma seroso borderline en un teratoma maduro de ovario izquierdo ST IIC. Recibió adyuvancia con Taxol-carboplatino de forma irregular completando 7 ciclos, encontrándose actualmente con intervalo libre de enfermedad (ILE) de 7 años, 2 meses.

## DISCUSIÓN

La transformación maligna de un teratoma maduro de ovario es una complicación poco frecuente, que se origina en cualquiera de los diversos tejidos derivados de las tres capas germinales que lo integran, cuyo mecanismo de formación no está muy claro y parece estar en relación con la presencia a largo plazo de un teratoma maduro en la cavidad pélvica (8-14).

La transformación maligna de un teratoma maduro de ovario ocurre entre el 1 % a 2 % de los casos, de estos un 75 % a 80 % son carcinoma escamosos y solo un 6 % a 8 % adenocarcinomas originados en diversos epitelios, representando en este último un hallazgo poco común el tipo mucinoso o seroso borderline (7,13-19).

Las pacientes con teratomas maduros malignizados suelen ser posmenopáusicas, y el tumor presentarse con un crecimiento rápido lo que difiere de estos casos (4-8), aunque otros han señalado síntomas sistémicos sugestivos de malignidad, lo cual es controversial.

Aunque la asociación de la edad (> 40 años), el tamaño (>10 cm), el hallazgo de la ruptura de la cápsula y las adherencias del tumor puedan ser altamente sospechoso (8-12), la transformación maligna de estos tumores no se puede establecer a priori y el diagnóstico antes de la cirugía es raro, el cual a menudo se hace durante el examen histológico que es lo más frecuente y lo cual compartimos con otros estudios (10-15).

Macroscópicamente estos tumores presentan áreas quísticas y un área sólida o verrugosa (3,5,9-15) de donde proviene el componente maligno, sin embargo, en estos casos no se evidenció el área sólida, sino el material gelatinoso y las múltiples cavidades,

mientras el adenocarcinoma de aproximadamente 15 mm y 16 mm de cada caso se identificó en el estudio microscópico como lo describen algunos trabajos (16-18).

El tipo de lesión maligna en particular en estos casos, se reconoce característicamente por la ausencia de invasión destructiva del estroma, estratificación del revestimiento epitelial, e implantes, los cuales por otra parte pueden ser invasivos y no invasivos (desmoplásicos y epiteliales). Los implantes no invasivos como los descritos en la biopsia del primer caso y algunos del segundo caso no provocan reacción estromal pero si inflamación frecuente, a diferencia de los invasivos (19,20).

El tipo histológico del componente maligno y su grado, como la invasión y el estadio clínico, representan los principales factores pronósticos, sin embargo, la cápsula rota, las adherencias del tumor a estructuras vecinas y la ascitis también son considerados elementos de peso de acuerdo a algunas publicaciones (4,7-14).

Un peor pronóstico se ha observado en los teratomas maduros de ovario malignizados donde la lesión propiamente maligna es diferente al carcinoma escamoso (11-13-19), aunque en los presentes a pesar del tipo histológico encontrado, ambas pacientes se mantienen libres de enfermedad tanto clínica, radiológica y bioquímicamente tras el tratamiento empleado con ILE escasamente variable entre ambos, pero en general bueno en relación con otros tumores malignos presentes en aquellos (16-18). En conclusión los tumores borderline (mucinoso o seroso) en un teratoma maduro de ovario presenta un comportamiento biológico favorable, sin embargo, por ser muy escasos el número de los casos descritos en la literatura y por el potencial maligno incierto de estos tipos histológicos presentes, se impone el seguimiento de un mayor número de estos.

## REFERENCIAS

1. Kocak M, Dilbaz B, Ozturk N, Dede S, Altay M, Dilbaz S, et al. Laparoscopic management of ovarian dermoid cysts: A review of 47 cases. *Ann Saudi Med.* 2004;24:357-360.
2. Arias-Garzón W, Ramírez-Durini, Lugo-Soria P, Salgado-Macías N. Teratoma sólido maduro de ovario con protrusión intrarrectal. Informe de un caso. *Cir Ciruj.* 2009;77:403-406.
3. Fondeur QL, Garcia AM, Santarosa MA, Zaldivar NA, Bustos LH. Características clínicas y abordaje del teratoma ovárico. *Perinatol Reprod Hum.* 2001;15:219-228.

4. Blasko P, Polomba C, Xynos F, Cassanello G, Zoppi, J. Transformación maligna en dos casos de teratoma maduro del ovario. *Rev Hosp Priv Com.* 2003;6:2-4.
5. Cavenaile C, Reed J, Fiorito D. Ovarian teratoma with high level of differentiation. *Southern Med J.* 2003;94:522-523.
6. Vidal R, Campos S, Vázquez-Rodríguez M, Prieto O, García-Giménez E, Carbajales A. Adenocarcinoma mucinoso intestinal sobre teratoma maduro quístico de ovario. A propósito de un caso. *Clin Invest Gin Obst* 2010. [Artículo en línea]. En: [http://www.elsevier.es/sites/default/files/elsevier/eop/S0210-573X\(10\)00113-9.pdf](http://www.elsevier.es/sites/default/files/elsevier/eop/S0210-573X(10)00113-9.pdf)
7. Romero L, Estrada I. Teratoma quístico maduro con transformación maligna. *Pathol Rev Latin.* 2007;45:148-149.
8. Mori Y, Nishii H, Takabe K, Shinozaki H, Matsumoto M, Suzuki K, et al. Preoperative diagnosis of malignant transformation arising from mature cystic teratoma of the ovary. *Gynecol Oncol.* 2003;90:338-341.
9. Degeneration of dermoid cysts: A case study of malignant transformation. *Gynecol Obstet Fertil.* 2007;35:1005-1008.
10. Yamanaka Y, Tateiwa Y, Miyamoto H, Umemoto Y, Takeuchi Y, Katayama K, et al. Preoperative diagnosis of malignant transformation in mature cystic teratoma of the ovary. *Eur J Gynaecol Oncol.* 2005;26:391-392.
11. Aida AK, Sana BS, Essia S, Carole GB, Ahlem LB, Amel T, et al. Malignant degeneration of mature benign teratoma of ovary: A case report. *Tunis Med.* 2005;83:710-713.
12. Rin SY, Kin SM, Choi HS. Malignant transformation of ovarian mature cystic teratoma. *Int J Gynecol Cancer.* 2006;16:140-144.
13. Bal A, Mohan H, Singh SB, Sehgal A. Malignant transformación in mature cystic teratoma of five cases and review of literature. *Arch Gynecol Obstet.* 2007;275:179-182.
14. Park JY, Kim DY, Kim JH, Kim YM, Nam JH. Malignant transformation of mature cystic teratoma of the ovary: Experience at a single institution. *Eur J Obstet Gynecol Reprod Biol.* 2008;141:173-178.
15. Mijares BA, Anzola F, Suárez CM, Palacios P, Medina F, Uribe A, et al. Teratoma maligno de ovario en el Oncológico Padre Machado. Estudio retrospectivo 1989-1999. *Rev Venez Oncol* 2001;13:22-31.
16. Guney M, Demir F, Ozsoy M, Kapucuoglu N. Mucinous adenocarcinoma arising from the gastrointestinal epithelium in benign cystic teratoma of the ovary case report. *Eur J Gynecol Oncol.* 2006;27:304-306.
17. Powell JL, Stinson JA, Connor GP, Shiro BS, Mattison M. Squamous cell carcinoma arising in a dermoid cyst of the ovary. *Gynecol Oncol.* 2003;89:526-528.
18. Mandal S, Kawatra V, Khurana N. Mucinous cystadenocarcinoma arising in mature cystic teratoma ovary and associated pseudomyxoma peritonei: Report of a case. *Arch Gynecol Obstet.* 2008;278:265-267.
19. Guerra A, Bracanto F, Puzzo L, Magro G, Greco P. Squamous cell carcinoma in situ arising in ovarian mature cystic teratoma. *Pathologica.* 2008;100:9-12.
20. Grases PJ, Tresserra CF. Tumores limítrofes del ovario. *Rev Obstet Ginecol.* 2005;65:89-97.

Correspondencia: Centro de Investigaciones Médicas y Biotecnológicas de la Universidad de Carabobo, frente a la Facultad de Ingeniería, Av. Universidad, Bárbula, Valencia, Estado Carabobo, Venezuela.  
E-mail: rebvilma@hotmail.com  
Fax: +58-241-8666243. Teléfono: +58-241-8666243

*Viene de página 176*

Por el contrario, de 16 a 72 días del desarrollo, que es el período de organogénesis, de mayor diferenciación celular se pueden producir malformaciones congénitas mayores o menores. Por tanto, es aconsejable administrar las vacunas en el segundo o tercer trimestre aun se trate de vacunas con virus inactivados, antibacterianas o toxoides. En resumen y con base en lo anterior es aconsejable aplicar las vacunas indicadas en el segundo o tercer trimestre.

### **Evaluaciones previas**

El médico que controla el embarazo debe determinar antes de decidir una vacunación:

1. Interrogar los antecedentes de vacunaciones, de ser posible revisar la certificación de las vacunas recibidas. Una mujer en edad fértil debe haber recibido vacunas contra poliomielitis, influenza,

sarampión, rubéola, varicela, neumococo, meningococo, parotiditis, tétanos y difteria.

2. Determinar la presencia de anticuerpos, principalmente contra rubéola y antígeno de superficie de la hepatitis B, lo cual podría prever conductas a posteriori.

### **VACUNACIÓN DURANTE EL EMBARAZO**

#### **Vacunas indicadas**

Tétanos y difteria (Td). Se recomienda la administración de rutina de los toxoides Td a las embarazadas.

- Las embarazadas previamente vacunadas que no han recibido la vacuna Td en los últimos 10 años, deben recibir una dosis única de refuerzo.

*Continúa en página 186*